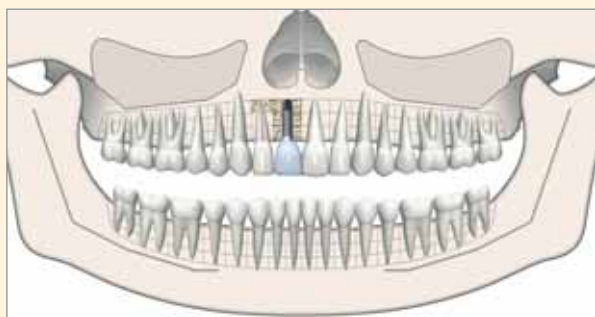

Quiste Radicular: Exodoncia, Apicectomía, Injerto de Mentón e Implante

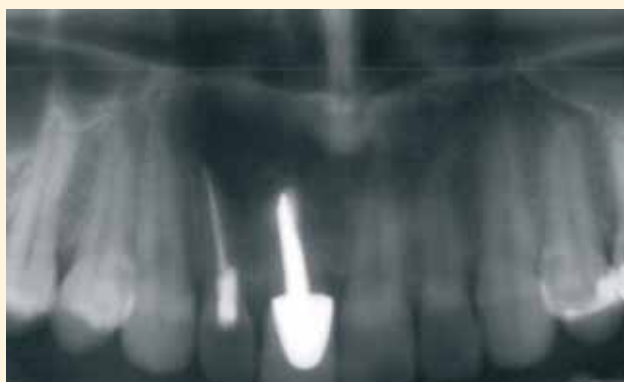DR. JAIME BALADRÓN ROMERO



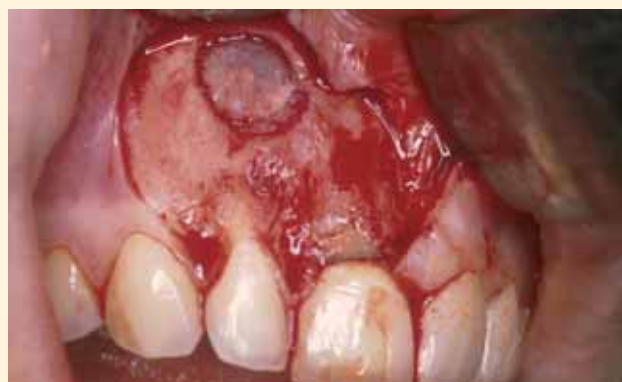AUTORES

Dr. Jaime Baladrón Romero. Cirujano Maxilofacial (Oviedo).
Dr. Avelino Fernández Terán. Prostodoncista (Pola de Siero, Asturias).

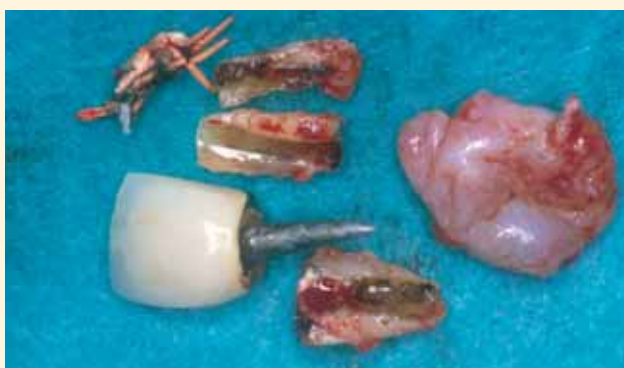48



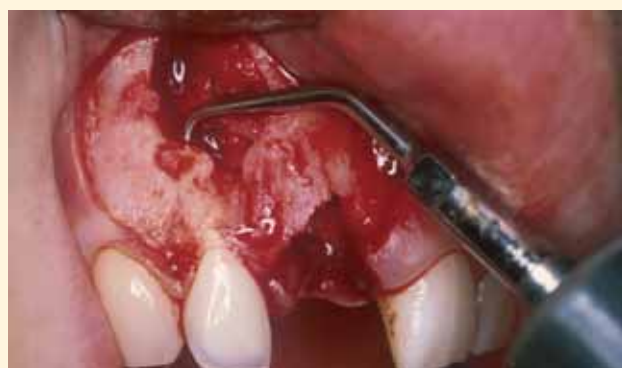Mujer de 23 años, con incisivos #11 y #12 endodonciados, tras un traumatismo. Refiere antecedentes de infecciones locales. La ortopantomografía muestra una lesión periapical de 1,5 cm de diámetro, que engloba las raíces de #11 y #12. Se sospecha una fractura del #11, reconstruido con un perno.



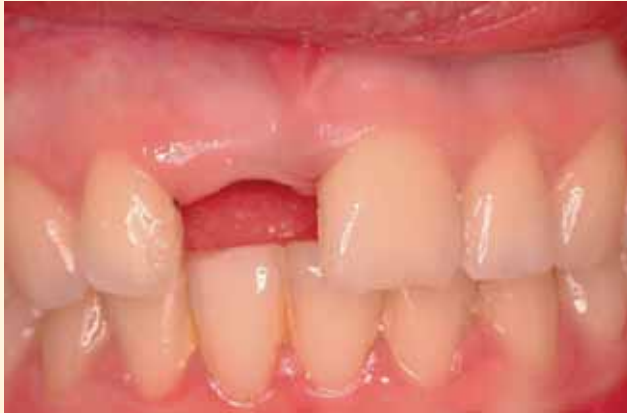Se ha planificado realizar la quistectomía, exodoncia del #11 fracturado y apicectomía del #12. Incisión intrasulcular con dos descargas verticales, preservando la papila interincisiva. Ostectomía con fresa redonda para exponer la lesión radiolúcida periapical.



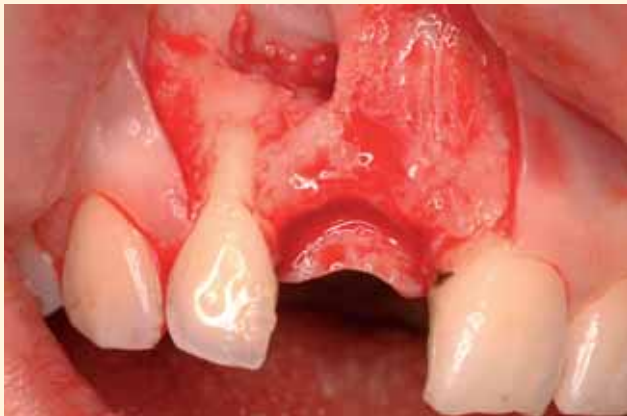Exodoncia del incisivo #11 fracturado, con perno intraradicular. Legrado periapical. El tejido se envió para examen histopatológico y fue informado como quiste radicular.



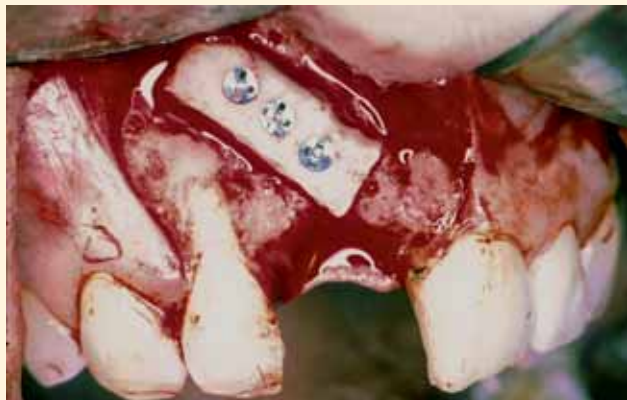Apicectomía de 3 mm de la raíz del incisivo lateral #12. Preparación a retro de una cavidad de 3 mm de longitud y paredes paralelas mediante ultrasonidos. Obturación retrógrada.



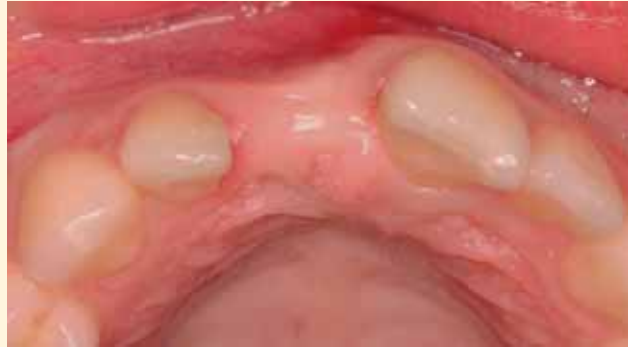Aspecto a los cuatro meses de la intervención. La paciente ha llevado provisionalmente una prótesis adherida tipo Maryland. Se planifica la rehabilitación del espacio edéntulo con un implante.



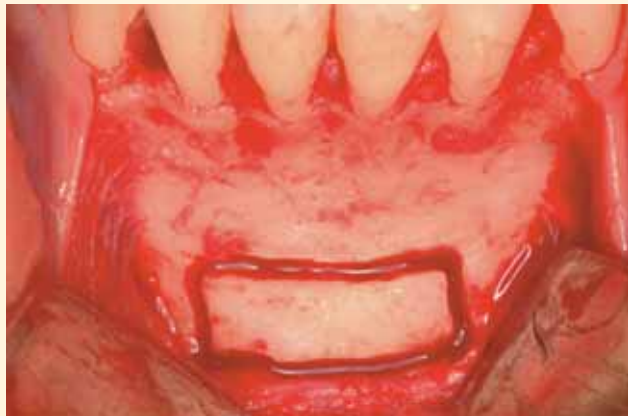Se repite la incisión anterior, para no agregar nuevas cicatrices. Despegamiento mucoperióstico. Eliminación del tejido cicatricial que rellenaba el defecto óseo residual.



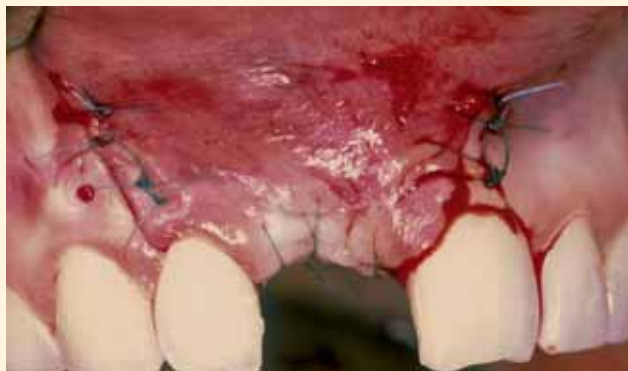Se realizan pequeñas perforaciones de la cortical del lecho receptor hasta alcanzar la medula ósea y producir sangrado. Adaptación del injerto monocortical de mentón al defecto y fijación rígida del mismo mediante tres tornillos de osteosíntesis. Se redondean los bordes del injerto para evitar decúbitos en el colgajo durante el periodo de cicatrización.



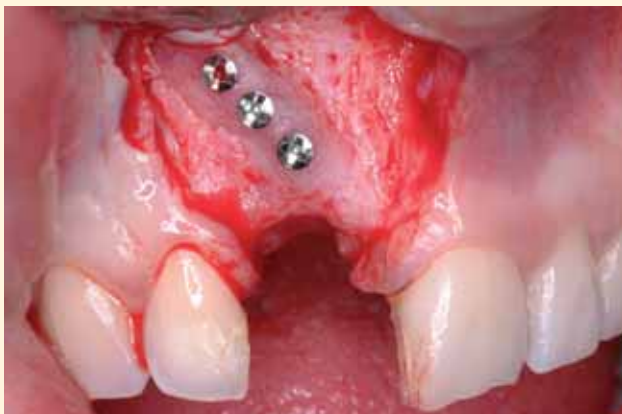La visión oclusal muestra una atrofia del reborde alveolar, en la región de la exodoncia. La radiografía muestra un defecto óseo residual. Se planifica la reconstrucción previa del proceso alveolar mediante un injerto óseo autógeno de mentón e injertos conectivos.



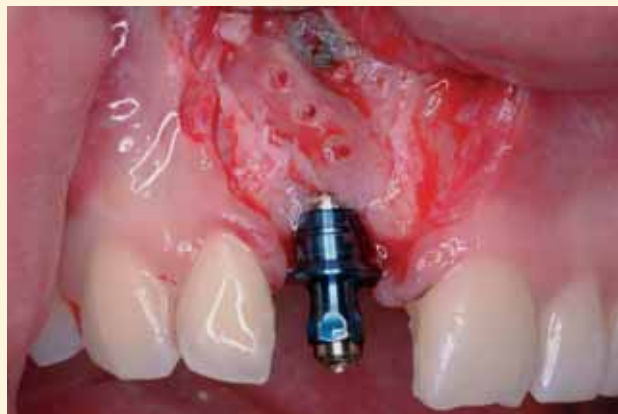Toma del injerto de mentón. Incisión intrasulcular con dos descargas verticales a nivel de los caninos. Despegamiento mucoperióstico y tallado del injerto de mentón con fresa de fisura, 5 mm por debajo de los ápices de los incisivos inferiores.



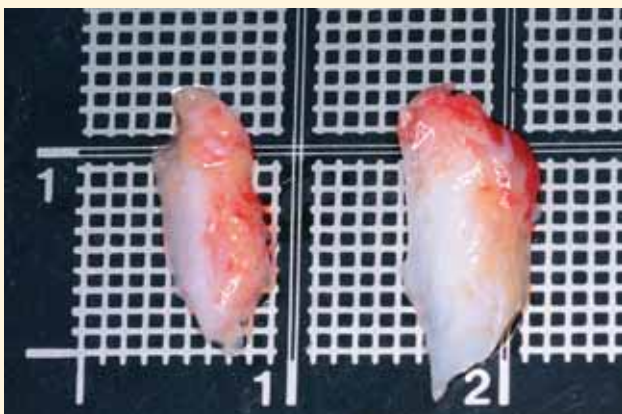
Se realiza un corte en el periostio de la base del colgajo, para permitir su reposición pasiva y un cierre sin tensión. Sutura con monofilamento de 5 ceros (nylon). A los 10 días se retiran los puntos y la paciente llevará, de nuevo, una prótesis provisional adherida tipo Maryland (es mejor utilizar prótesis dentosoportadas en pacientes con injertos monocorticales para evitar dehiscencias del colgajo y la exposición del injerto).



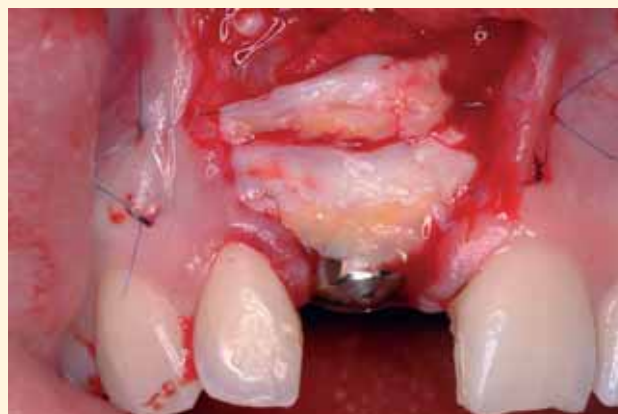Cuatro meses después, se realiza la reentrada para la colocación del implante. En esta intervención (la tercera) se emplean incisiones que preservan las papilas de los dientes adyacentes. El injerto se encuentra totalmente integrado.



Se retiran los tornillos de osteosíntesis y se coloca un implante de 3,75 x 15 mm en #11i (3i Osseotite). Se observa un pequeño defecto de la cortical vestibular, en la región apical del implante, por encima del injerto monocortical.

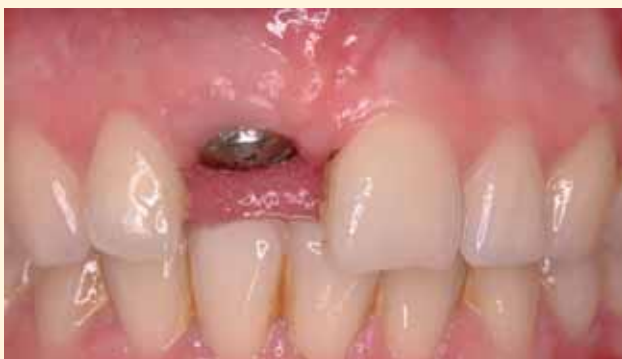

Se toman dos injertos de tejido conectivo subepitelial, de la región palatina de los premolares maxilares (uno del lado derecho y otro del lado izquierdo).

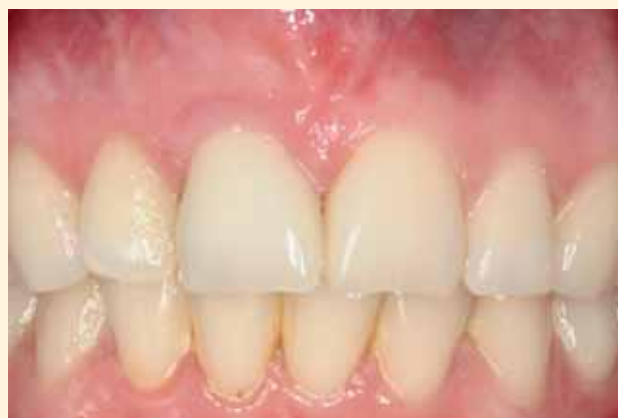

Se coloca un pilar de cicatrización (implante en una sola fase quirúrgica) y se emplean los injertos conectivos para aumentar el volumen vestibular y engrosar la encía queratinizada. Se inmovilizan mediante puntos de sutura con monofilamento de nylon de 5 ceros.

50



Tras cinco meses de cicatrización, se confirma la osteointegración del implante y se remite al paciente al protodoncista para su rehabilitación protésica.



Prótesis cerámica sobre el implante #11i.